

ΠΡΩΤΟΤΥΠΟ ΑΡΘΡΟ

Ιστοπαθολογική μελέτη αξιολόγησης διοδικού Laser σε βιοψίες εκτομής επιφανειακών βλαβών στοματικού βλεννογόνου

Β. Σωτήρη¹, Ν. Κατσούλας², Α. Λάζαρης², Ν. Καβατζάς², Ε. Αγαπητός²

¹Χειρουργός Οδοντίατρος, Οδοντιατρικό Τμήμα, ΓΝ Πειραιά «Τζάνειο», ² Α' Εργαστήριο Παθολογικής Ανατομίας, Ιατρική Σχολή ΕΚΠΑ

ΠΕΡΙΛΗΨΗ

Εισαγωγή: Παρότι ο ρόλος των Laser στην οδοντιατρική ήταν γνωστός, όσον αφορά την χρήση του σε συντηρητικούς θεραπευτικούς χειρισμούς παθήσεων της στοματικής κοιλότητας όπως περιοδοντίτιδες, ενδοδοντίτιδες και περιεμφυτευματίτιδες, η στοματική χειρουργική με Laser βρισκόταν σε αρχικά στάδια. Τα τελευταία χρόνια, η ακρίβεια και σαφήνεια της παθολογοανατομικής διάγνωσης και η έκταση της θερμικής βλάβης του laser αποτελούν αντικρουόμενα σημεία ως προς την ευρεία χρήση του χειρουργικού laser, στην στοματική κοιλότητα.

Σκοπός: Σκοπός της μελέτης αυτής είναι να αξιολογηθεί εάν οι προκαλούμενες από το διοδικό Laser θερμικές βλάβες επηρεάζουν την ιστοπαθολογική διάγνωση και την εξαίρεση των ινοεπιθηλιακών αλλοιώσεων, επί υγιών ορίων.

Υλικό και Μέθοδος: Το υλικό μας αφορά 60 περιπτώσεις καλοήθων αλλοιώσεων του βλεννογόνου της στοματικής κοιλότητας. Τριάντα περιπτώσεις εξαιρέθηκαν με χειρουργική μέθοδο και 30 με laser. Η μικροσκοπική ανάλυση έγινε με φωτονικό μικροσκόπιο. Με τη μέθοδο ανάλυσης εικόνας μετρήθηκε το πάχος της ζώνης θερμικής νέκρωσης στα όρια εκτομής των ασθενών στους οποίους η εξαίρεση της βλάβης έγινε με διοδικό Laser.

Αποτελέσματα: Στα περιστατικά που μελετήσαμε παρατηρήσαμε ότι το laser προσφέρει εκλεκτικότητα και ακρίβεια, κατά την αλληλεπίδραση του με τους ιστούς που νοσούν. Αυτό έγκειται στο διαφορετικό βάθος διείσδυσης του laser, πράγμα που εξαρτάται από την σύσταση του ιστού αλλά και από παραμέτρους όπως μήκος κύματος, παλμοί, hertz, joules. Το πάχος των ιστών επηρέασε την αποτελεσματικότητα του laser. Σε λεπτούς βλεννογόνους, το laser απεδείχθη ιδιαίτερα αποτελεσματικό και γρήγορο εργαλείο. Παρά το γεγονός ότι η επούλωση των ιστών γίνεται κατά δεύτερο σκοπό δεν παρατηρήθηκε βακτηριακή επιμόλυνση. Παρατηρήθηκε μειωμένος βαθμός σχηματισμού ουλώδους ινώδους και εξαιρετική αιμοστατική δράση. Το πάχος της ζώνης της θερμικής νέκρωσης, φαίνεται ότι είναι ευθέως ανάλογο με το είδος και το μέγεθος της βλάβης. Μεγάλου διαμετρήματος ινώματα έχουν παχύτερη θερμική νέκρωση ενώ μικρές υπερπλασίες, λεπτότερη. Τα ευρήματα αυτά συνάδουν με τη σύσταση και το μέγεθος των βλαβών καθώς και με την ενέργεια (ισχύ) του laser που εφαρμόζεται ανά περίπτωση.

Συμπεράσματα: Από την δική μας μελέτη καταδεικνύεται, με την μέθοδο της ανάλυσης εικόνας, που εφαρμόστηκε για πρώτη φορά, ότι το πάχος της θερμικής νέκρωσης έχει σαφή ιστολογικά όρια που εγγυώνται

την ασφαλή, πλήρη και επί υγιούς εξαίρεσή των βλαβών αλλά ελέγχουν και το βάθος διείσδυσης του laser κατά την αποκοπή των ιστών.

Λέξεις ευρητήριο: Διοδικό laser, Βιοψία, Ιστολογική μελέτη

Β. Σωτήρη, Ν. Κατσούλας, Α. Λάζαρης, Ν. Καβατζάς, Ε. Αγαπητός. Ιστοπαθολογική μελέτη αξιολόγησης διοδικού Laser σε βιοψίες εκτομής επιφανειακών βλαβών στοματικού βλεννογόνου. Επιστημονικά Χρονικά 2022; 27(4): 555-564

ΕΙΣΑΓΩΓΗ

Παρότι ο ρόλος των Laser στην οδοντιατρική ήταν γνωστός όσον αφορά την χρήση του σε συντηρητικούς θεραπευτικούς χειρισμούς παθήσεων της στοματικής κοιλότητας όπως περιοδοντίτιδες, ενδοδοντίτιδες και περιεμφυτευματίτιδες (φλεγμονώδεις παθήσεις ούλων και περιοδοντίου γύρω από οδοντικά εμφυτεύματα) η στοματική χειρουργική με Laser βρισκόταν σε αρχικά στάδια [1-4].

Τα τελευταία χρόνια έχει συγκεντρωθεί μεγάλος αριθμός κλινικών, εργαστηριακών και ερευνητικών δεδομένων όσον αφορά την εφαρμογή τεχνικών laser διάφορου μήκους κύματος στην εξαίρεση καλοηθών αλλοιώσεων της στοματικής κοιλότητας [5-9]. Η χρήση του laser στην χειρουργική θεραπεία αυτών προσδίδει πλεονεκτήματα τόσο στους χειριστές όσο και στους ασθενείς. Η ταχεία και ακριβής διεκπεραίωση της χειρουργικής τεχνικής υπόσχεται βελτίωση της θεραπευτικής επανορθωτικής αποκατάστασης και υποχώρηση των συμπτωμάτων (άλγος, οίδημα, υπεραιμία) της μετεγχειρητικής πορείας [10-11].

Οι πιο συχνές βλάβες της στοματικής κοιλότητας (καλοήθη ογκίδια, χρόνιες θηλώδεις φλεγμονώδεις επεξεργασίες, κύστες κ.τ.λ.) προέρχονται από το καλυπτικό πολύστιβο

πλακώδες επιθήλιο και τον υποκείμενο υποεπιθηλιακό συνδετικό ιστό του στόματος και ομοιάζουν με ανάλογες αλλοιώσεις άλλων θέσεων του σώματος χωρίς να παρουσιάζουν ιδιαίτερα διαγνωστικά προβλήματα.

Οι υπερπλαστικές ινοεπιθηλιακές αλλοιώσεις είναι οι πιο συχνές ογκοειδείς επεξεργασίες και σχετίζονται κατά κάποιο τρόπο με χρόνιους τραυματισμούς (δήγμα παρειών, χειλέων και γλώσσας) και καλύπτονται από ομαλό, λείο και ροδαλό βλεννογόνο χωρίς εξέλκωση και είναι ανώδυνες μάζες ινώδους συνδετικού ιστού που δεν μεταβάλλονται για χρόνια [12]. Η ιστολογική εικόνα των καλοηθών ινοεπιθηλιακών αλλοιώσεων αποτελείται από υπερπλαστικό και ακανθωτικό επιθήλιο υπό μορφή ψευδοεπιθηλιωματώδους υπερπλασίας. Τα ινοβλαστικά κυτταρικά στοιχεία είναι ώριμα και αναπτύσσονται διαχύτως σ' ένα ινώδες υπόστρωμα. Χρόνιες υποεπιθηλιακές περιαγγειακές μονοπυρηνικές φλεγμονώδεις διηθήσεις αναγνωρίζονται συνήθως με παρουσία και μυκήτων *Candida albicans*, ιδίως όταν συνυπάρχουν προσθετικές κατασκευές ή λευκοπλακία. Το διοδικό laser έχει πολλαπλώς αναφερθεί ότι συνεισφέρει σημαντικά στην θεραπεία καλοηθών αγγειακών και προκαρκινωματώδων βλαβών του στοματικού βλεννογόνου [13-16].

Η ακρίβεια και σαφήνεια της παθολογοανατομικής διάγνωσης και η έκταση της θερμικής βλάβης του laser αποτελούν αντικρουόμενα σημεία ως προς την ευρεία χρήση του χειρουργικού laser. Παρά ταύτα προσεκτικοί επεμβατικοί χειρισμοί αναμένεται να μειώσουν σημαντικά τις θερμικές βλάβες του laser και να βελτιώσουν την διαδικασία της ιστοτικής επούλωσης [17-19].

Σκοπός της μελέτης αυτής είναι να αξιολογηθεί εάν οι προκαλούμενες από το διοδικό Laser θερμικές βλάβες επηρεάζουν την ιστοπαθολογική διάγνωση και την εξαίρεση των ινοεπιθηλιακών αλλοιώσεων επι υγιών ορίων. Επιπλέον επιχειρείται σύγκριση της ιστολογικής εμφάνισης των καλοηθών ινοεπιθηλιακών βλαβών του στοματικού βλεννογόνου μετά την εξαίρεση με laser και χειρουργικά.

ΥΛΙΚΟ ΚΑΙ ΜΕΘΟΔΟΣ

Το υλικό μας αφορά 60 περιπτώσεις καλοηθών αλλοιώσεων του βλεννογόνου της στοματικής κοιλότητας. Τριάντα περιπτώσεις εξαιρέθηκαν με χειρουργική μέθοδο και 30 με laser. Οι 41 περιπτώσεις αφορούν σε γυναίκες

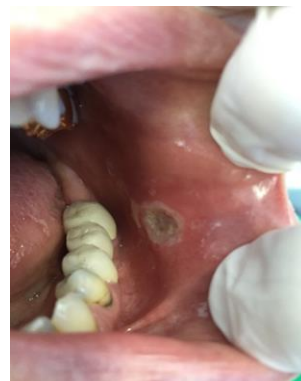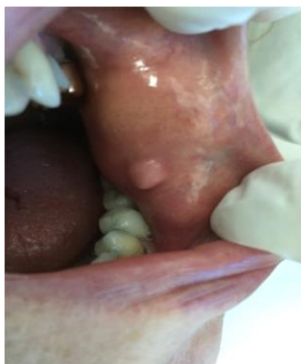ηλικίας 14 έως 82 ετών και οι 19 σε άνδρες ηλικίας 10 έως 63 ετών.

Κατά σειρά συχνότητας οι αλλοιώσεις αφορούσαν σε αντιδραστικά ινώματα (29), φλεγμονώδεις θηλώδεις υπερπλασίες (9), θηλώματα (6), εποουλίδες (3), λευκοπλακίες (3), βλεννοκύστεις (3), πυογόνα κοκκιώματα (2), αγγειο-κερατώματα (2), επιδερμιδικές κύστεις (2) και ένας ινοεπιθηλιακός πολύποδας.

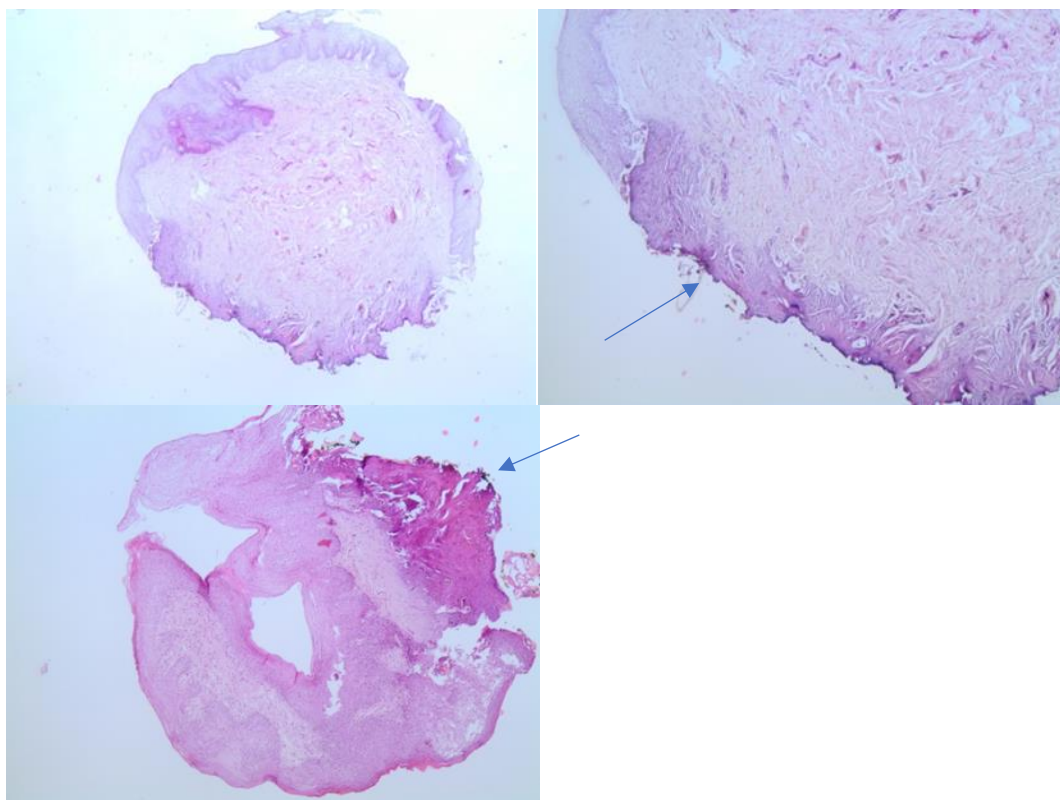
Το μέγεθος των αλλοιώσεων εκτείνεται από 3 χιλ. έως 15 χιλ. Οι συνηθέστερες θέσεις εντόπισης των αλλοιώσεων ήταν τα ούλα, η γλώσσα, ο βλεννογόνος των χειλέων, των παρειών, ο χαλινός της γλώσσας και η σκληρή υπερώα.

Το laser που χρησιμοποιήσαμε ήταν διοδικού τύπου με μήκος κύματος 980nm, βάθος διείσδυσης 3-5χιλ, και ενέργεια 2-3watt. Χρησιμοποιήθηκε παλμικό κύμα προς αποφυγή θερμικής βλάβης

Συγκεκριμένα με την μέθοδο του διοδικού Laser εξαιρέθηκαν 15 αντιδραστικά ινώματα, 5 θηλώδεις φλεγμονώδεις υπερπλασίες, 3 θηλώματα, 2 λευκοπλακίες, 2 βλεννοκύστεις, 2 εποουλίδες και 1 αγγειοκεράτωμα. (Εικόνα 1).



Εικόνα 1. Εξαίρεση αντιδραστικού ινώματος χείλους με laser και στάδια επούλωσης.



Εικόνα 2. Ιστολογικές εικόνες αντιδραστικού ινώματος (άνω) και βλεννοκήλης (κάτω). Επισημαίνονται οι ζώνες θερμικής νέκρωσης (βέλη).

Με τη χειρουργική μέθοδο αφαιρέθηκαν 14 αντιδραστικά ιώματα, 4 φλεγμονώδεις θηλώδεις επεξεργασίες, 3 θηλώματα, 2 πυογόνα κοκκιώματα, 2 επιδερμικές κύστες, 1 επουλίδα, 1 λευκοπλακία, 1 βλεννοκύστη, 1 αγγειοκεράτωμα και 1 ινοεπιθηλιακό πολύποδα. Οι ασθενείς επανεξετάστηκαν 3 μέρες, 1 εβδομάδα και 3 εβδομάδες μετά την επέμβαση.

Στα περισσότερα περιστατικά δεν έγινε αναισθησία με έγχυση, αλλά μόνο τοπική αναισθησία με εμπότιση βύσματος βάμβακος με λιδοκαΐνη.

Μετά την εξαίρεση τα ιστοτεμάχια μονιμοποιούνταν σε διάλυμα ουδέτερης φορμόλης 10% για δύο 24ωρα. Στη συνέχεια

εγκλείονταν σε κύβους παραφίνης, λαμβάνονταν ιστολογικές τομές πάχους 3μm με ειδικό μικροτόμο και χρωματίζονταν με την μέθοδο της Ηωσίνης-Αιματοξυλίνης (Η.Ε.) Η μικροσκοπήση έγινε με φωτονικό μικροσκόπιο. Με τη μέθοδο ανάλυσης εικόνας μετρήθηκε το πάχος της ζώνης θερμικής νέκρωσης στα όρια εκτομής των ασθενών στους οποίους η εξαίρεση της βλάβης έγινε με διοδικό Laser.

Μετρήθηκε επίσης το πάχος υγιούς ιστού που εξαιρέθηκε με χειρουργικό τρόπο.

Πίνακας 1. Πάχος ζώνης θερμικής νέκρωσης ορίων εκτομής επιμέρους βλαβών με Laser που μετρήθηκε με τη μέθοδο της ανάλυσης εικόνας.

Βλάβη	Διάμετρος βλάβης	Πάχος ζώνης θερμικής νέκρωσης
1. Αντιδραστικό ίνωμα κάτω χείλους	3χιλ.	121,15μm
2.Αντιδραστικό ίνωμα παρειάς	4χιλ.	139,62μm
3. Αντιδραστικό ίνωμα σκληρής υπερώας	14χιλ.	190,39 μm
4. Αντιδραστικό ίνωμα παρειάς	6χιλ.	142,13μm
5.Αντιδραστικό ίνωμα κάτω χείλους	5χιλ.	144,48μm
6. Αντιδραστικό ίνωμα κάτω χείλους	3,5χιλ.	121,54μm
7. Αντιδραστικό ίνωμα γλώσσας	6,5χιλ.	152,25μm
8. Αντιδραστικό ίνωμα χαλινού	3,5χιλ.	126,65μm
9. Αντιδραστικό ίνωμα γλώσσας	8χιλ.	169,22μm
10. Αντιδραστικό ίνωμα κάτω χείλους	4χιλ.	127μm
11. Αντιδραστικό ίνωμα γλώσσας	12χιλ.	190,44μm
12. Αντιδραστικό ίνωμα παρειάς	6,5χιλ.	142,35μm
13. Αντιδραστικό ίνωμα παρειάς	7χιλ.	149,24μm
14. Αντιδραστικό ίνωμα γλώσσας	5χιλ.	139,45μm
15. Αντιδραστικό ίνωμα παρειάς	15χιλ.	192μm
16. Θηλώδης φλεγμονώδης υπερπλασία ούλων	5χιλ.	106μm
17. Θηλώδης φλεγμονώδης υπερπλασία ούλων	8χιλ.	141,22μm
18. Θηλώδης φλεγμονώδης υπερπλασία ούλων	4χιλ.	103μm
19. Θηλώδης φλεγμονώδης υπερπλασία ούλων	5χιλ.	152μm
20. Θηλώδης φλεγμονώδης υπερπλασία ούλων	3,5χιλ.	124μm
21. Θήλωμα άνω χείλους	3,5χιλ.	124,26μm
22. Θήλωμα κάτω χείλους	4χιλ.	105μm
23. Θήλωμα γλώσσας	3,5χιλ.	129μm
24. Λευκοπλακία κάτω χείλους	3χιλ.	112μm
25. Λευκοπλακία κάτω χείλους	3χιλ.	131,77μm
26.Επουλίδα	6χιλ.	121,82μm

27. Επουλίδα	6χιλ.	139,62μm
28. Βλεννοκήλη κάτω χείλους	3χιλ.	136,28μm
29. Βλεννοκήλη κάτω χείλους	3χιλ.	102μm
30. Αγγειοκεράτωμα άνω χείλους	3χιλ.	101μm

Πίνακας 1. (συνέχεια από την προηγούμενη σελίδα).

ΑΠΟΤΕΛΕΣΜΑΤΑ

Μικροσκοπικά όλες οι βλάβες ήταν καλοήθειες και εξαιρέθηκαν επί υγιών ορίων και με τις δύο μεθόδους (χειρουργική και Laser).

Στους ιστούς που εξαιρέθηκαν χειρουργικά το πάχος του υγιούς ιστού που εξαιρέθηκε περιφερικά της βλάβης ήταν 1 mm, στις περισσότερες περιπτώσεις. Ωστόσο κατά την εξαίρεση ιστών με laser, η ζώνη θερμικής νέκρωσης υποκείμενων και παρακείμενων ιστών προσφέρει ένα διακριτό και ασφαλές όριο εκτομής, επί υγιούς (Εικόνα 2).

Το πάχος της ζώνης της θερμικής νέκρωσης που μετρήθηκε με την μέθοδο της ανάλυσης εικόνας στο υλικό μας κυμάνθηκε από 101 έως 192μm και από τον Πίνακα 1, φαίνεται ότι είναι ευθέως ανάλογο με το είδος και το μέγεθος της βλάβης. Μεγάλου διαμετρήματος ινώματα έχουν παχύτερη θερμική νέκρωση, ενώ μικρές βλεννοκήλες, λευκοπλακίες και θηλώδεις φλεγμονώδεις υπερπλασίες λεπτότερη. Τα παραπάνω ευρήματα υποδεικνύουν ότι το βάθος διείσδυσης του laser, κατά την αποκοπή του ιστού, μπορεί να ελεγχτεί, εάν ο χειριστής λάβει υπόψιν του τον τύπο και το μέγεθος του ιστού

που αφαιρεί, αλλά και ρυθμίσει σωστά τις παραμέτρους του laser που χρησιμοποιεί.

Αξίζει να σημειωθεί ότι σε όλα τα περιστατικά η αιμοστατική του ιδιότητα ήταν εμφανής, δίνοντας ένα ορατό χειρουργικό πεδίο. Φαίνεται πως η ζώνη θερμικής νέκρωσης που προκαλεί το Laser δρα σαν αιμοστατικός φραγμός. Τέλος παρατηρήθηκε μειωμένος βαθμός σχηματισμού ουλώδους ινώδους συνδετικού ιστού και ρίκνωσης του τραύματος που επιτάχυνε την ανάρρωση.

ΣΥΖΗΤΗΣΗ

Στα περιστατικά που μελετήσαμε παρατηρήσαμε ότι τα laser προσφέρουν εκλεκτικότητα και ακρίβεια κατά την αλληλεπίδραση τους με τους ιστούς που νοσοούν.

Αυτό έγκειται στο διαφορετικό βάθος διείσδυσης του laser, πράγμα που εξαρτάται από την σύσταση του ιστού αλλά και από παραμέτρους όπως μήκος κύματος, παλμοί, hertz, joules όπου μπορούσαμε να ρυθμίσουμε. Πιο συγκεκριμένα τα διαφορετικά είδη ιστών απορροφούσαν διαφορετική ενέργεια του laser μεταξύ τους.

Οι ιστοί σε γενικές γραμμές διαθέτουν μελανίνη και αιμοσφαιρίνη όπου λόγω της χρωμόφιλης ιδιότητάς του διοδικού laser, απορροφούσαν καλύτερα την ενέργεια του laser. Επιπλέον ο σκουρόχρωμος στοματικός βλεννογόνοσ μπορεί να απορροφήσει την ενέργεια του laser ταχύτατα και έτσι να προσδώσει στον χειριστή μια γρήγορη και ακριβή τομή [11-13].

Επίσης, η αποκοπή ιστών που ήταν οιδηματώδεις και υπεραϊμικοί, ήταν σαφώς πιο γρήγορη σε σχέση με ιστούς σχετικά υγιείς. Αυτό οφειλόταν στην μεγάλη περιεκτικότητα των πρώτων σε αιμοφόρα αγγεία και νερό, πράγμα που διευκόλυνε την απορρόφηση της ενέργειας του laser [11-13].

Το πάχος των ιστών επηρέασε την αποτελεσματικότητα του laser. Σε λεπτούς βλεννογόνους, με μικρή ποσότητα ινώδους συνδετικού ιστού, όπως σε αποκοπή βλεννοκήλης, το laser απεδείχθη ιδιαίτερα αποτελεσματικό και γρήγορο εργαλείο (1-2 watt), σε αντίθεση με κάποια τραυματικά ινώματα που χαρακτηρίζονταν από αφθονο ινώδη συνδετικό ιστό, όπου η μεγάλη ποσότητα αυτού απορρόφησε την ενέργεια του laser και ρύθμιση μεγαλύτερης ενέργειας (3watt) ήταν απαραίτητη.

Παρά το γεγονός ότι η επούλωση των ιστών γίνεται κατά δεύτερο σκοπό (δεν έγινε χειρουργική συρραφή του τραύματος) δεν παρατηρήθηκε βακτηριακή επιμόλυνση, ενδεχομένως λόγω της απομάκρυνσης μικροβίων κατά την εκτομή της βλάβης, την βακτηριοκτόνο ικανότητα του laser αλλά το προστατευτικό στρώμα ινικής που

δημιουργείται άμεσα και δίνει στον ιστό την δυνατότητα γρήγορης επούλωσης.

Η μη έγχυση αναισθητικού διεγχειρητικά αλλά και η ακρίβεια κοπής του laser που εξασφαλίζει ελάχιστο μηχανικό τραύμα, προσέφερε μειωμένο μετεπεμβατικό πόνο και οίδημα.

Τονίζεται επιπλέον ιδιαίτερος ότι οι προκαλούμενες από το laser θερμικές βλάβες ουδόλως επηρέασαν την ιστοπαθολογική διάγνωση των αλλοιώσεων σ'όλες τις περιπτώσεις του υλικού μας (Sreyer 1996). Στα πλεονεκτήματα των laser για τον ασθενή συγκαταλέγεται ο μειωμένος πόνο, οι λιγότερες επισκέψεις, η μετεγχειρητική πορεία, η μη συρραφή του τραύματος, η αιμόσταση και η όχι απαραίτητα αναισθησία. Στα μειονεκτήματα αναφέρονται ο κίνδυνος θερμικής βλάβης των υποκείμενων και παρακείμενων ιστών στο πεδίο εφαρμογής του και το αυξημένο κόστος [11-13,17].

ΣΥΜΠΕΡΑΣΜΑΤΑ

Από την μελέτη καταδεικνύεται με την μέθοδο της ανάλυσης εικόνας που εφαρμόστηκε για πρώτη φορά ότι το πάχος της θερμικής νέκρωσης έχει σαφή ιστολογικά όρια που εγγυώνται την ασφαλή, πλήρη και επί υγιούς εξαίρεση των βλαβών αλλά ελέγχουν και το βάθος διεύδωσης του laser κατά την αποκοπή των ιστών. Πρέπει να ληφθεί υπ όψιν ότι ανάλογο πάχος θερμικής νέκρωσης καταλείπεται και στους ιστούς του χειρουργικού πεδίου μετά την εξαίρεση των βλαβών γεγονός που αυξάνει τα υγιή όρια εκτομής.

Με βάση τα ανωτέρω συζητείται το ενδεχόμενο να επεκταθεί η χρήση του laser στην εξαίρεση και κακοήθων βλαβών της στοματικής κοιλότητας. Σε αλλοιώσεις του στοματικού βλεννογόνου όπως η λευκοπλακία (εστιακή ή πολύ-εστιακή) η υψηλόβαθμη επιθηλιακή δυσπλασία, το *in situ* καρκίνωμα και το μικροδιηθητικό καρκίνωμα η χρήση του Laser μπορεί να προσδώσει ασφαλή αποτελέσματα. Αυτό φάνηκε και στις περιπτώσεις λευκοπλακίας του ημετέρου υλικού. Άλλωστε το Laser εφαρμόζεται ευρέως στην εξαίρεση

δυσπλαστικών αλλοιώσεων, *in situ* καρκινωμάτων και μικροδιηθητικών καρκινωμάτων τραχήλου μήτρας, μαστού, ουροδόχου κύστεως και γαστροοισοφαγικής συμβολής.

Πρέπει να τονιστεί ότι και οι δύο μέθοδοι (laser και συμβατική χειρουργική) πέραν των όποιων πλεονεκτημάτων και μειονεκτημάτων που εκτέθηκαν ανωτέρων παρέχουν στον οδοντιατρικό ασθενή επί της ουσίας ασφαλή και πλήρη θεραπευτικά αποτελέσματα.

ΒΙΒΛΙΟΓΡΑΦΙΑ

1. Arrastia-Jitosho AMA, Liaw LHL, Lee W, Wilder-Smith P. Effects of a 532 Q-switched nanosecond pulsed laser on permeability of root canal wall dentin. *J Endod* 1998;24(6):427-31.
2. De Souza AE, Corona SA, Dibb RG, Borsatto MC, Pécora JD. Influence of Er:YAG on tensile bond strength of a self-etching system and a flowable resin in different dentin depths. *J Dent* 2004;32(4):269-75.
3. Deppe H, Horch HH. Laser application in oral surgery and implant dentistry. *Lasers Med Sci* 2007;22(4):217-21.
4. Stuart D, Jackson DS, Lauto A. Diode-pumped fiber lasers: A new clinical tool? *Lasers Surg Med* 2002;30(3):184-90.
5. Kaffas P, Kalfas S. Carbonization of a radicular cyst using fiber-optic diode laser: a case report. *Cases J* 2008;19(1):113.
6. Kaffas P, Stavrianos C, Jerjer W, Upile T, Vourvachis M, Theodoridis M et al. Upper-lip laser frenectomy without infiltrated anesthesia in a pediatric patient: a case report. *Cases J* 2009;2(2):7138.
7. Eliades T, Stavrianos C, Kokkas A, Kafas P, Nazaroglou I. 808 nm Diode Laser in Oral Surgery: A case report of Laser removal of fibroma. *Res J Med Sci* 2010;4(3):175-78.
8. Vivek V, Jayasree RS, Balan A, Sreelatha KT, Gupta AK. Three-year follow up of oral leukoplakia after neodymium: yttrium aluminum garnet (Nd:YAG) laser surgery. *Lasers Med Sci* 2008;23(4):375-79.
9. Ergun S, Mete O, Yesil S, Tanyeri H. Solitary angiokeratoma of the tongue treated with diode laser. *Lasers Med Sci* 2009;24(1):123-25.
10. Romeo U, Del Vecchio A, Ripari F, Palaia G, Chiappafreddo C, Tenore G, et al. Effects of different laser devices on oral soft tissues: *in vitro* experience. *J Oral Laser Appl* 2007;7(3):155-59.

11. Angiero F, Parma L, Cripa R, Benedicenti S. Diode laser (808 nm) applied to oral soft tissue lesions: a retrospective study to assess histopathological diagnosis and evaluate physical damage. *Lasers Med Sci* 2012;27(2):383-88.
12. Gama S, Araujo TM, Pozza DH, Pinheiro AL. Use of the CO2 laser on orthodontic patients suffering from gingival hyperplasia. *Photomed Laser Surg* 2007; 25(3):2014-19.
13. Scherer H, Fuhrer A, Hopf J. Current status of laser surgery of benign disease in the area of the soft palate. *Laryngol Rhinol Otol* 1994;73(1): 14-20.
14. Ma G, Sano K, Ikeda H, Inokuchi T. Promotional effect of CO2 laser and scalpel incision on 4-NQOinduced premalignant lesions of mouse tongue. *Laser Surg Med* 1999;25(3):207-12.
15. Diode type laser in biopsies of oral mucosa *Journal of Surgical and Molecular Pathology* Volume 5, Issue 1, Page 20
16. Zhang L, Poh CF, Lam WL, Epstein JB, Cheng X, Zhang X, et al. Impact of localized treatment in reducing risk of progression of low-grade oral dysplasia: molecular evidence of incomplete resection. *Oral Oncol* 2001;37(6):505-12.
17. D'Arcangelo C, Di Nardo Di Maio F, Prosperi GD, Conte E, Baldi M, Caputi S. A preliminary study in oral tissue: a comparison of clinical, histological and immunohistochemical results. *Oral Surg Oral Med Oral Pathol Oral Radiol Endod* 2007;103(6):764-73.
18. Fitzpatrick RE, Ruiz-Espartza J, Goldman MP. The depth of thermal necrosis using the CO2 laser: a comparison of the super pulsed mode and conventional mode. *J Dermatol Surg Oncol* 1991;17(4):340-44.
19. Liboon J, Funkhouser W, Terris D. Comparison of mucosal incisions made by scalpel, CO2 laser, electrocautery and constant-voltage electrocautery. *Otolaryngol Head Neck Surg* 1997;116(3):379-85.
20. Vescovi P, Corcione L, Meleti M, Merigo E, Fornaini C, Manfredi M, et al. Nd:YAG laser versus traditional scalpel. A preliminary histological analysis of specimens from the human oral mucosa. *Lasers Med Sci* 2010;25(5):685-91.
21. Koppolu P, Mishra A, Kalakonda B, Swapna LM, Bagalkoikar A, Macha D. Fibroepithelial polyp excision with laser and scalpel: A comparative evaluation. *Int J Curr Microbiol App Sci* 2014;3(8):1057-62.

ORIGINAL ARTICLE

Diode type laser in resection biopsies of superficial benign lesions of oral mucosa: a histological analysis

V. Sotiri¹, N. Katsoulas², A. Lazaris², N. Kavantzias², E. Agapitos²

¹Dentist, PhD, MSc, Dental Clinic of Tzaneio General Hospital, Piraeus, ²A Laboratory of Pathological Anatomy, Medical School, National and Kapodistrian University of Athens, Greece

ABSTRACT

Aim: The aim of this study is to assess whether the thermal damage caused by the diode laser during the excision of benign lesions of the oral mucosa affects the histopathological diagnosis or the safe evaluation of fibroepithelial lesions' excision margins. In addition, a comparison of the surgical margins' histological appearance between benign fibroepithelial lesions of the oral mucosa subsequent to diode laser treatment and traditional surgery is attempted.

Materials and Methods: Out of 60 cases, 30 were treated surgically and 30 with diode laser. All lesions were benign and excised on clear margins using either method (surgical or laser). The removed specimens were examined using a light microscope aided by an image analysis method, while the thickness of thermal necrosis zone was also measured.

Results: This analysis concluded that the thickness of the thermal necrosis zone, measured by the image analysis method in our material, is directly proportional to the type and the dimensions of the lesion, suggesting that the laser method of excision is an alternative method potentially characterised by selectivity and accuracy, with regard to the removal of tissue lesions. Laser penetration depth during the resection of the lesions can be controlled. The hemostatic property of laser was apparent as well as the reduction of fibrous connective tissue, leading to faster recovery.

Conclusion: Image analysis method illustrated that the thickness of the thermal necrosis zone permits clear histological margins that guarantee the clean and complete excision of lesions. Based on the above, expanding the use of laser in the excision of malignant lesions of the oral cavity should definitely be considered.

Keywords: Diode laser, Biopsy, Histological study

V. Sotiri, N. Katsoulas, A. Lazaris, N. Kavantzias, E. Agapitos. Diode type laser in resection biopsies of superficial benign lesions of oral mucosa: a histological analysis. *Scientific Chronicles* 2022; 27(4): 555-564
